LA BÉNIGNITÉ AU QUOTIDIEN

- mastodynies
- Mastite inflammatoire
- fibroadénomes et tumeurs phyllodes
- écoulements mamelonnaires
- papillomes

Dr Florence LEDOUX
Sénopôle Saint Louis
25 janvier 2023

Examen clinique mammaire : interrogatoire

Contexte

- Antécédents personnels
- Antécédents familiaux
- Traitements/ contraception
- Mode de vie : contexte psycho-sociologique, tabac

Anamnèse

- Douleurs, écoulement, tuméfaction
- Circonstances de découverte
- Date de début, évolution, cyclicité

Examen clinique mammaire : examen physique

Règles générales

- Différentes position
- Examen comparatif

Inspection

- Le volume des seins
- Leurs contours : déformation
- La position et l'aspect des mamelons
- La peau

Palpation

- Main bien à plat
- Quadrant par quadrant
- Aires ganglionnaires
- PAM
- Recherche écoulement

MASTODYNIES

Quizz vrai faux

- 1) Les mastodynies sont des douleurs bilatérales des seins
- 2) Elles sont rarement un signe d'alerte de cancer
- 3) On retrouve souvent une cause organique
- 4) Les mastodynies sont faciles à traiter

Mastodynies

- **Étymologie** : odune, mastos
- **Définition** : douleur imprécise et vague « ressentie » au niveau du sein
- Rechercher une cause organique
- Douleur particulière car organe psycho affectif particulier

Mastodynies

Etiologies

- **Organiques**
  - Maladie de mondor
  - Mastite inflammatoire
  - Cytostéatonécrose/ cicatrice
  - Masse mammaire
  - Mamelon du jogger
- **Extra- mammaires**
- **Hormonales**

Le plus souvent :
aucune étiologie retrouvée

Mastodynies

Etiologie : Extramammaire

À rechercher en position allongée ++

Douleurs projetées ou référées au sein :

- **Vertébrales**
- **Costales, sternales, chondrosternales (Sd de tietze)**
- **Névralgie cervicobrachiale**
- **Névralgies intercostales**
  - Points douloureux vertébraux
  - Manœuvre du palper-rouler
  - Rameaux perforants des nerfs intercostaux
- **Syndrome myofasciculaires**

Mastodynies

Etiologie : Extramammaire

Syndrome myofasciculaire

Dermatomes



1. Muscle grand pectoral G
2. Muscle grand pectoral D
3. Muscle grand dentelé D

Mastodynies

Etiologie : Hormonale

- La douleur appartient bien à la glande, elle est uni ou bilatérale, isolée ou associée à la dystrophie fibro- kystique.
- Reflet de la sensibilité du tissu mammaire aux hormones (E2, P, PRL…)
- Certaines causes sont assez faciles à retrouver
  - Prémenstruelles
  - Début de grossesse
  - Iatrogène : CO, THS, DIU LNG, tamoxifène, phytooestrogènes
  - Hyperprolactinémie exo ou endogène avec ou sans galactorrhée
  - Tumeur ovarienne sécrétante

Non expliqué par les taux circulants.
Rôle de la synthèse locale, du stockage, de l'aromatisation intra mammaire

Mastodynies

Etiologie : Fonctionnelle

Rebelles, invalidantes, permanentes, angoissantes car souvent médicalisées.

Chercher le «pourquoi» de cette douleur
Laisser parler

Mastodynies

Traitement

Le traitement dépendra de la cause…

Les progestatifs peuvent être utiles par leur activité anti-œstrogénique sur les vaisseaux (action anti-oedémateuse) et leur propriété anti- inflammatoire conjonctive

Prescription anti- gonadotrope?

MASTITES INFLAMMATOIRES, « ABCES » AMICROBIENS

Quizz Vrai/ Faux

- 1) Les mastites inflammatoires chroniques sont des pathologie fréquentes
- 2) Dans les mastites à plasmocyte on retrouve fréquemment une rétraction mamelonnaire
- 3) Les abcès des mastites inflammatoires sont infectieux
- 4) Le traitement consiste à une chirurgie large

Mastite inflammatoire

Cancer

- Pathologie inflammatoire chronique bénigne du sein
- Chronique, évolue par poussée

- Masse +/- collectée +/- fistulisation, peau inflammatoire sans oedeme
- A distance de tout allaitement

- Contexte psychologique difficile souvent retrouvé

- Mammo/echo; biopsie souvent

Mastite plasmocytaire

Mastite inflammatoire

Mastite plasmocytaire

- Canaux rétroaréolaires→ périaréolaire
- Age moyen; tabac
- Histologie:
  - granulome inflammatoire
  - Large infiltration d'histiocytes, de lymphocytes avec prédominance plasmocytes

Mastite granulomateuse

- Lobules → périphérique
- Femmes jeunes
- Histologie:
  - Infiltrat à granulomes épithéloides et gigantocellulaires associé à des microabcès
  - Absence de nécrose caséeuse

Traitement :

Médical++++ → AINS (+/- ATB si surinfection)
Pas de chirurgie
Les récidives sont fréquentes: 50% à 6 mois
Prise en charge psychologique
Sevrage tabagique

Ectasie canalaire simple

- Rétroaréolaire
- Dilatation des canaux
- Accumulation de matériel acidophile

Galactophorite etasiante

- Epaississement, fibrose, infiltration lymphoplasmocytaire des parois
- Rétraction mamelonnaire
- Ecoulement

M. à PLASMOCYTES (canaux)

- Rupture des canaux

M. GRANULOMATEUSE (lobules)

Granulome inflammatoire

« Abcès » Amicrobien Récidivant

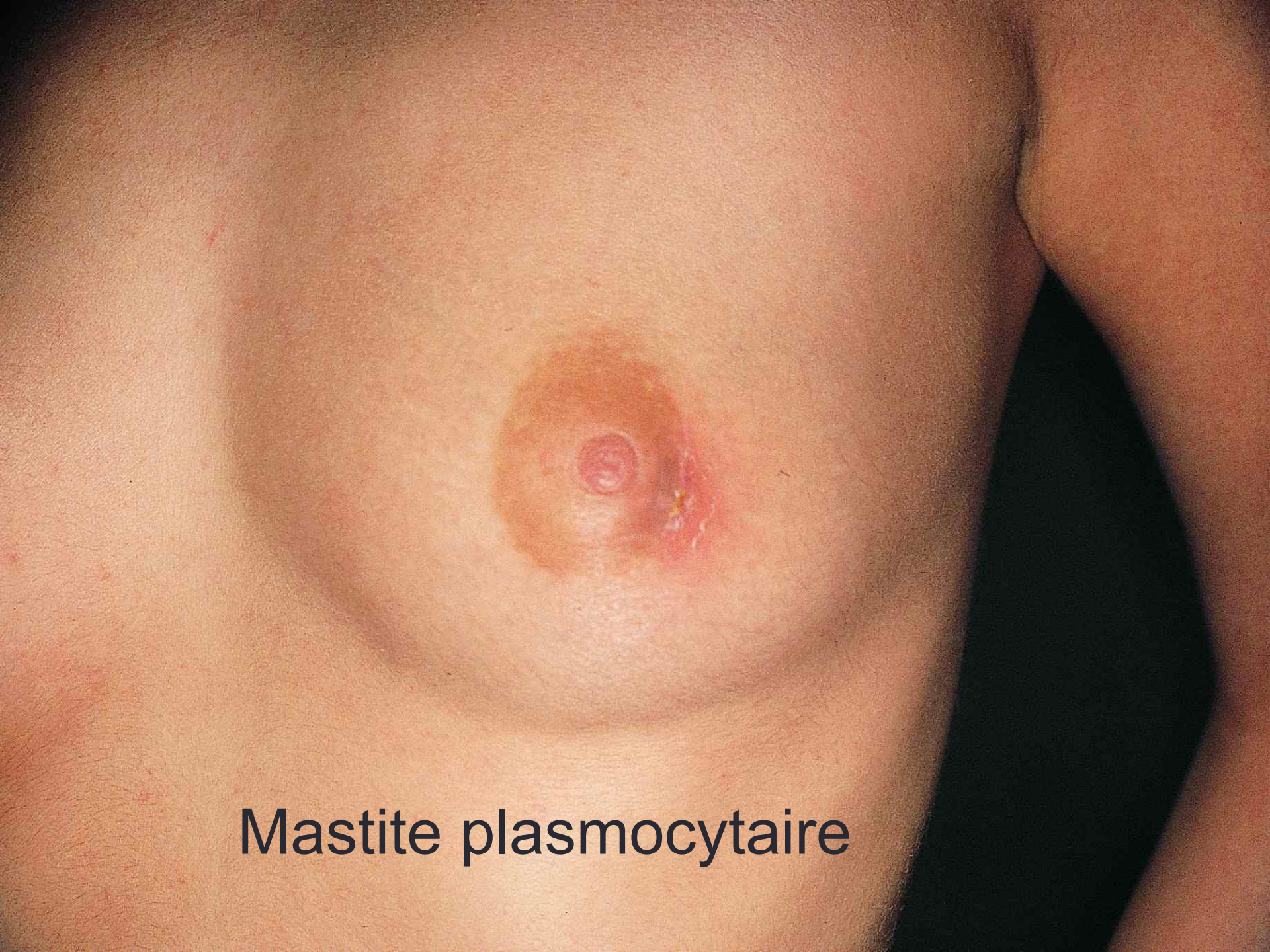
Mastite plasmocytaire

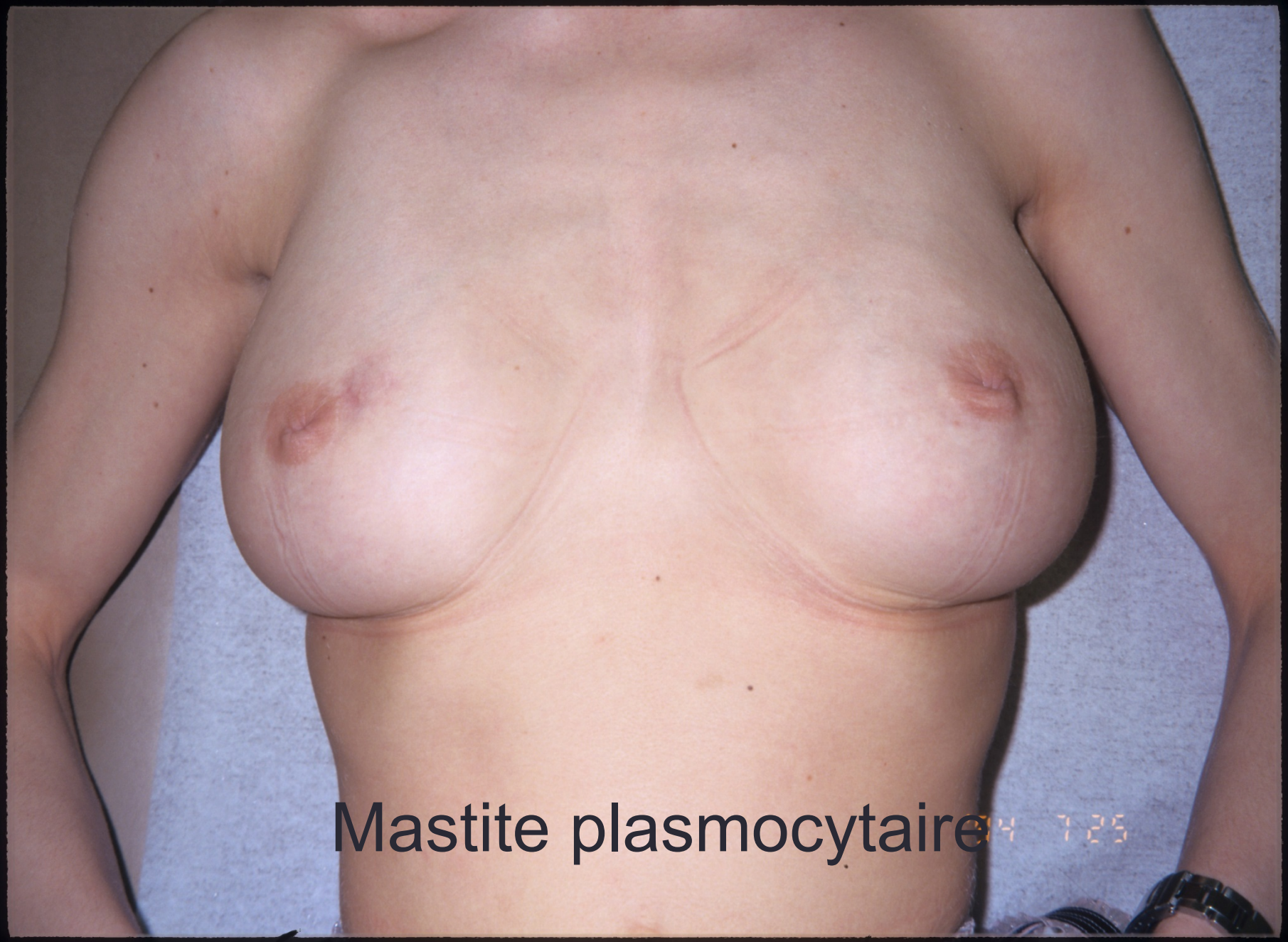
Mastite plasmocytaire

Mastite granulomateuse

Mastite granulomateuse

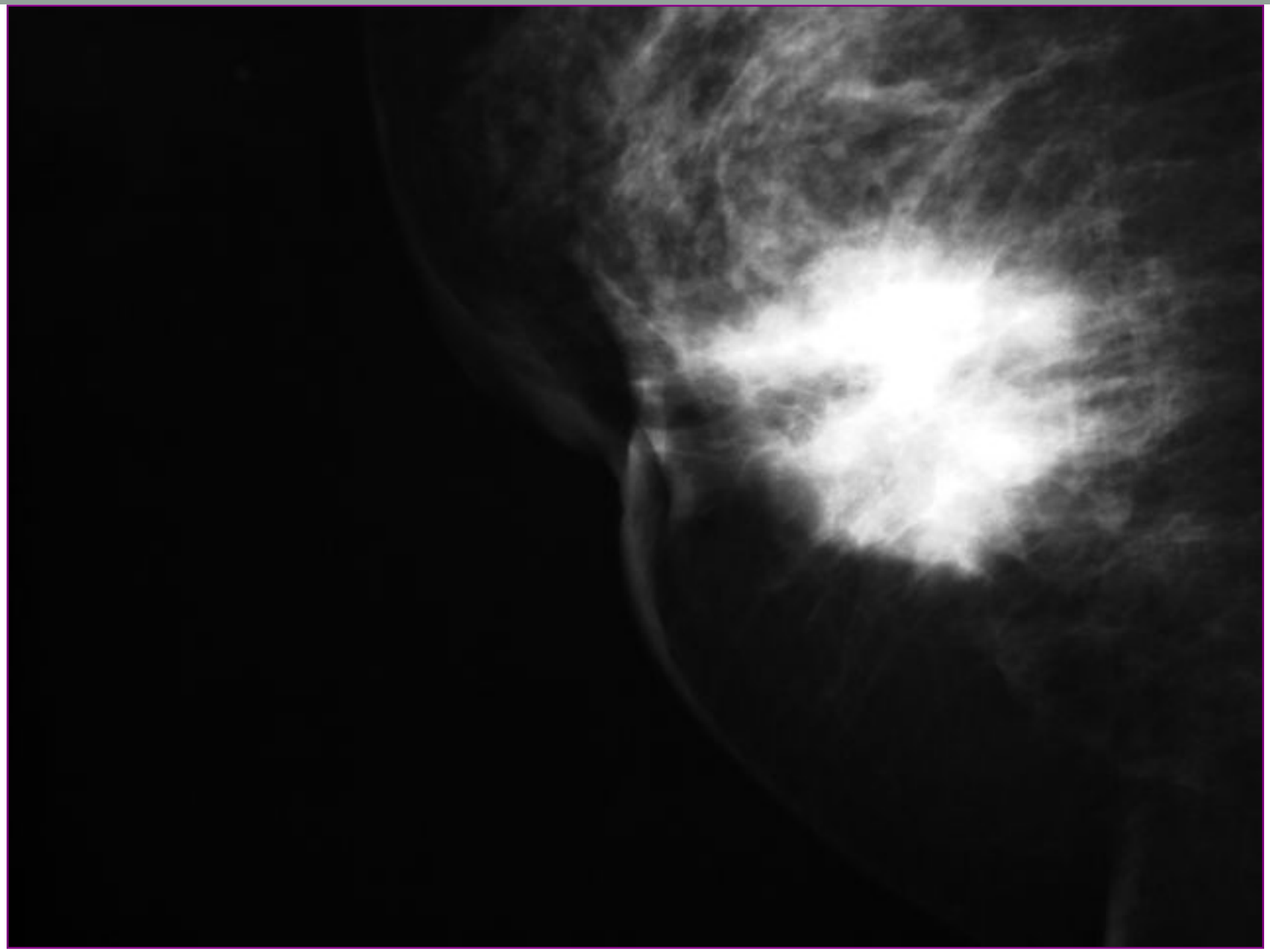

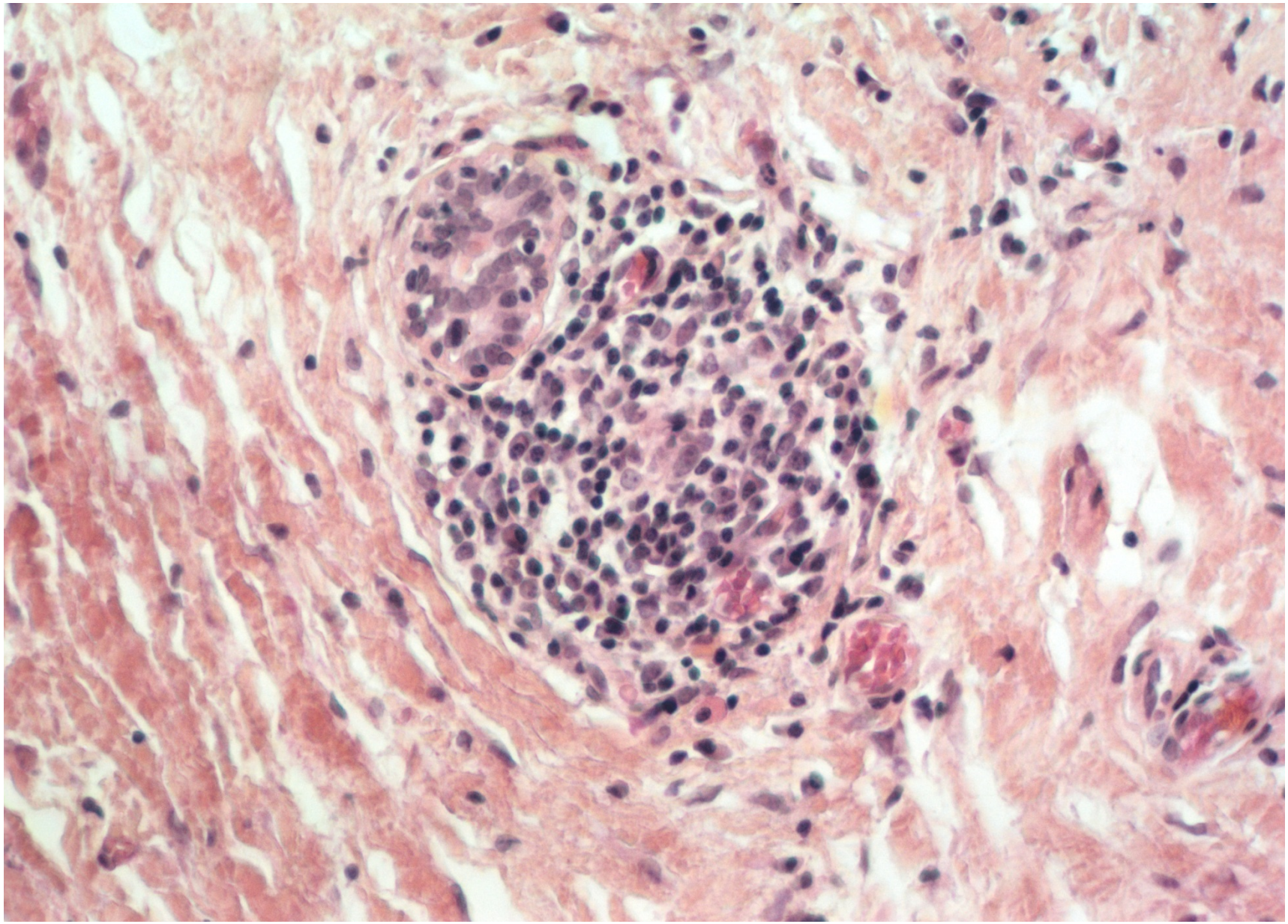

LES MASSES BENIGNES

Classification des tumeurs du sein

Tissu d'origine	Tumeurs BENIGNES	Tumeurs MALIGNES
Tissu épithélial (glandulaire)	Adénome secretant, papillome	Adénocarcinome
Tissu conjonctif commun	Tumeurs phyllodes Tumeurs desmoides	Sarcomes
Tissu épithélial et conjonctif	Adénofibromes Tumeurs phyllodes de grade 1	
Tissu conjonctif spécialisé (graisse, vaisseaux)	Lipome Angiome	Liposcarcome Angiosarcome
Autres tissus	Naevus	Mélanomes Lymphome

ADENOFIBROMES, TUMEURS PHYLLODES

Quizz Vrai/ Faux

- 1) Les adénofibromes sont des tumeurs fibroépihéliales
- 2) Les tumeurs phyllodes sont des tumeurs fibroépithéliales
- 3) Un adénofibrome peut évoluer vers une tumeur phyllode
- 4) Une image échographique d'adénofbrome nécessite toujours une microbiopsie

Adénofibromes

- **Clinique :**
  - Femme jeune (15-35 ans)
  - Unique ou multiple
  - Masse régulière, ronde, mobile, bien limitée

- **Anapath**
  - Double composante :
    épithéliale/conjonctive
- Adénofibrome simple
- Adénofibrome complexe : contient
  des kystes,
  de l'adénose
  de la fibrose
  des calcifications

- **Formes cliniques :**
  - Fibroadénome juvénile : taille >3cm.
  - Polyadénomatose.

(Dupont and Page, 1994)

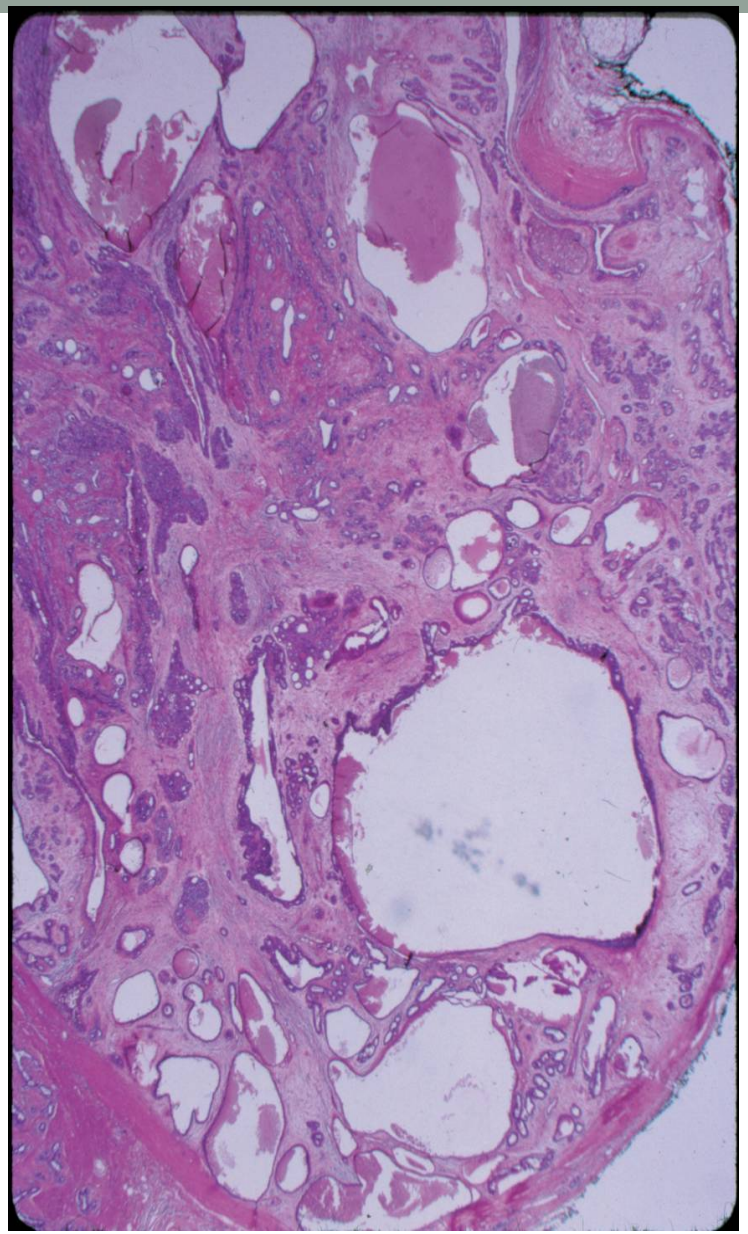

Adénofibrome complexe

Adénofibromes

Imagerie

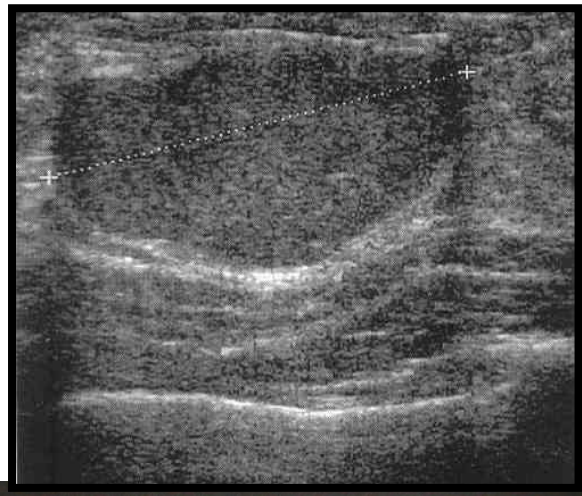

Echographie

- forme : ovalaire, grand axe parallèle à la peau
- échostruture interne : hypoéchogène, homogène (sauf zones calcifiées ou kystiques)
- contours : nets, parfois 2 ou 3 lobulations

pas de modification de l ’architecture mammaire environnante

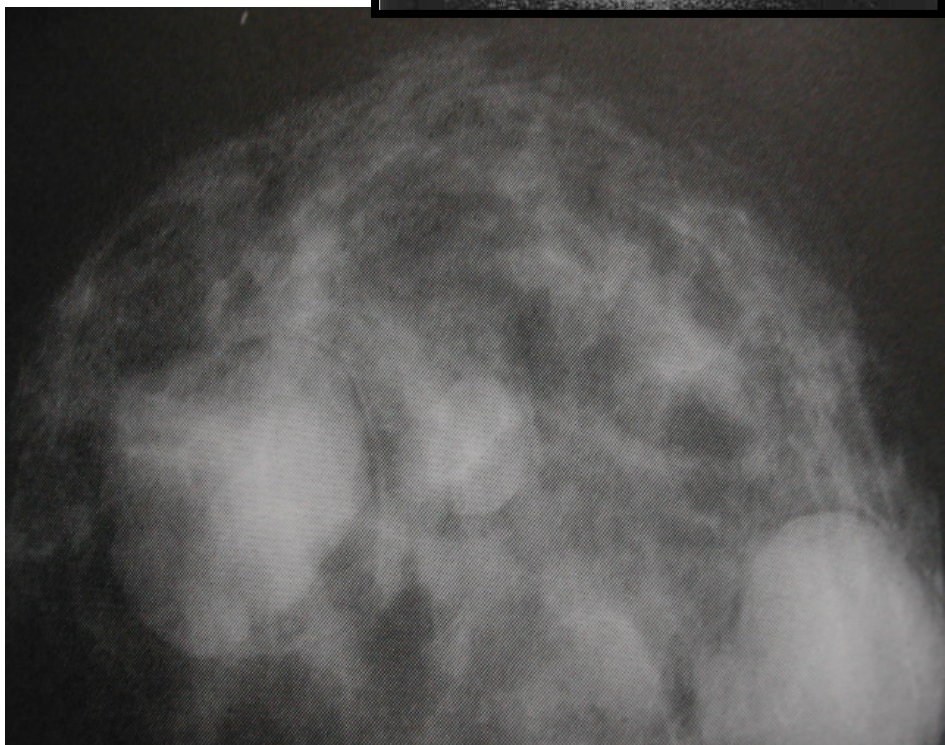

Mammographie

idem

calcifications internes grossières en « pop-corn » (BIRADS 2)

Adénofibromes

Risque de cancer

- Cohorte de la Mayo Clinic
- 2136 Adénofibromes tous opérés: 85,9 % simples/14,1% complexes

Risque ulterieur de cancer :

- AF simple : RR 1,49 (1,26–1,74)

Le risque n'est augmenté que pour les AF simples cliniques :
RR = 1,95 (1,59–2,38)
versus RR = 1,09 (0,80 -1,44)

- AF complexe : RR 2,27 (1,63-3,10)

Le risque majoré lié aux lésions associées à l'adénofibrome qu'elles soient en son sein ou autour

Risque de découverte d'une lésion maligne après chirurgie complémentaire : quasi nul

(Nassar A, Breast Cancer Res Treat 2015)

Adénofibromes

Prise en charge

- **Au minimum : surveiller**

- **Opérer**
  - **les adénofibromes douloureux/gênants (plus de 3cm)**
  - **les adénofibromes qui augmentent de taille (≠L : phyllode)**
  - **les adénofibromes qui génèrent de l'anxiété**
  - **les adénofibromes cliniques apparaissant après 40 ans? (+ de lésions associes : cancer ou hyperplasie/ coapparition)**
  - **en cas d'antécédents familiaux de cancer du sein**

- **Ne pas énucléer les adénofibromes : collerette de tissu**

Kuijper A, Am J Clin Pathol 2001

T. Phyllodes

- **Clinique :**
  - 40-50 ans
  - Augmentation rapide de taille/ modifs cutanées
  - Incidence faible: 0,3% des tumeurs primitives du sein
- **Anapath**
  - double composante épithéliale et conjonctive
  - Caractérisée par une plus grande cellularité du tissu conjonctif :architecture modifiée
  - Croissance d ’autant plus rapide que le grade histologique est élevé
- **Imagerie**
  - Mammographie : idem adénofibrome mais plus fréquemment polycyclique
  - Echographie : zones liquidiennes internes, flou du mur postérieur

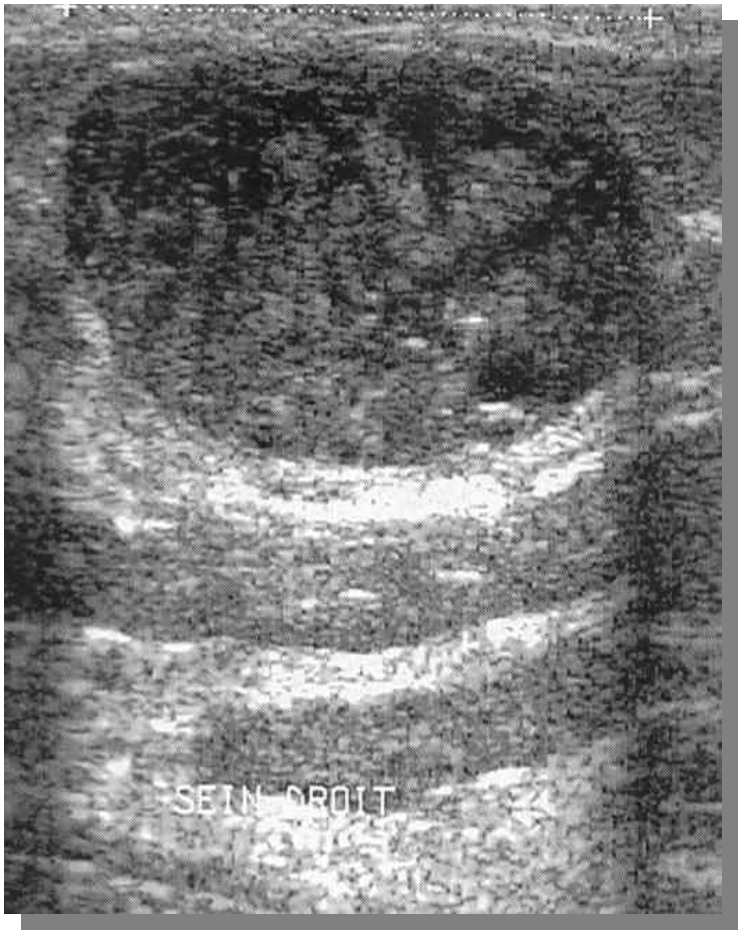

T. Phyllodes

Traitement

- Chirurgical
- Intégrité des limites d'exérèse marge à 1cm pour les hauts grades
- Pas de geste axillaire

Récidive

- Taux de récidive varie de 0 à 59%
- Survenue 2 à 3 ans après exérèse initiale
- Généralement même histologie que la tumeur primitive

Métastase

- Survenue dans 3 à 25 % des cas
- 2 à 5 ans après traitement de la Tumeur primitive
- Voie hématogène: poumons++, plèvre
- Composante sarcomateuse exclusive

ECOULEMENT MAMMELONAIRE

Quizz Vrai/ Faux

- 1) La conduite à tenir est la même que l'écoulement soit unipore ou multipore

2) Un écoulement multipore séreux nécessite un dosage de Prolactine

3) Un écoulement unipore séreux nécessite de faire une mammo écho mammaire

4) Un écoulement sanglant est inquiétant

Ecoulement

- Uni / multipore
- Uni / bilatéral
- Couleur
- Spontané/ provoqué
- Masse? Adénopathies?
- Schéma

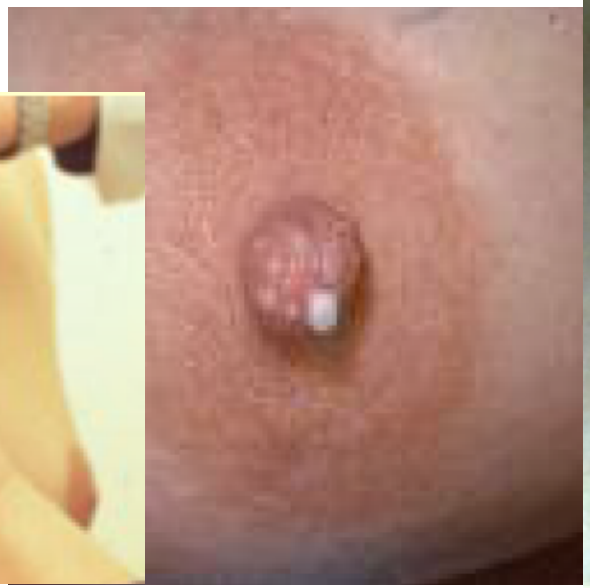

Ecoulement

Risque de cancer si écoulement unipore

Sur 915 patientes : 23,9% avec cancer

- Dont 17,9% si séreux
- 22% si séro-hématique
- 30,3% si hématique
- 21,4% si coloré

- Taux de complications 0,7%

Montroni et al, Breast Cancer Res Treat, 2010

Table 1: Histology of

Histology
Malignant
IDC
DCIS
Benign
Duct ectasia
Papilloma
Periductal mastitis
Fibrocystic disease
ADH
Normal

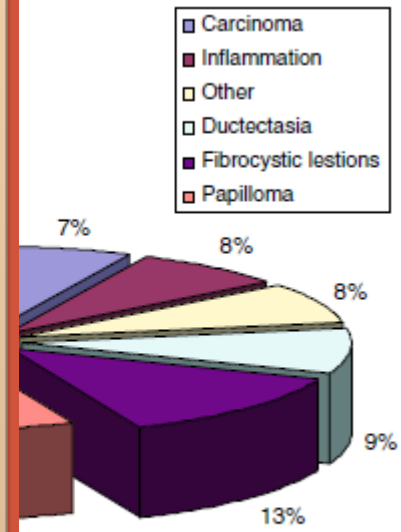

findings in 184 patients with

Arch Gynecol Obstet, 2011

L'écoulement unipore quelle que soit sa couleur est toujours suspect d'oganicité et doit être exploré+++

Ecoulement

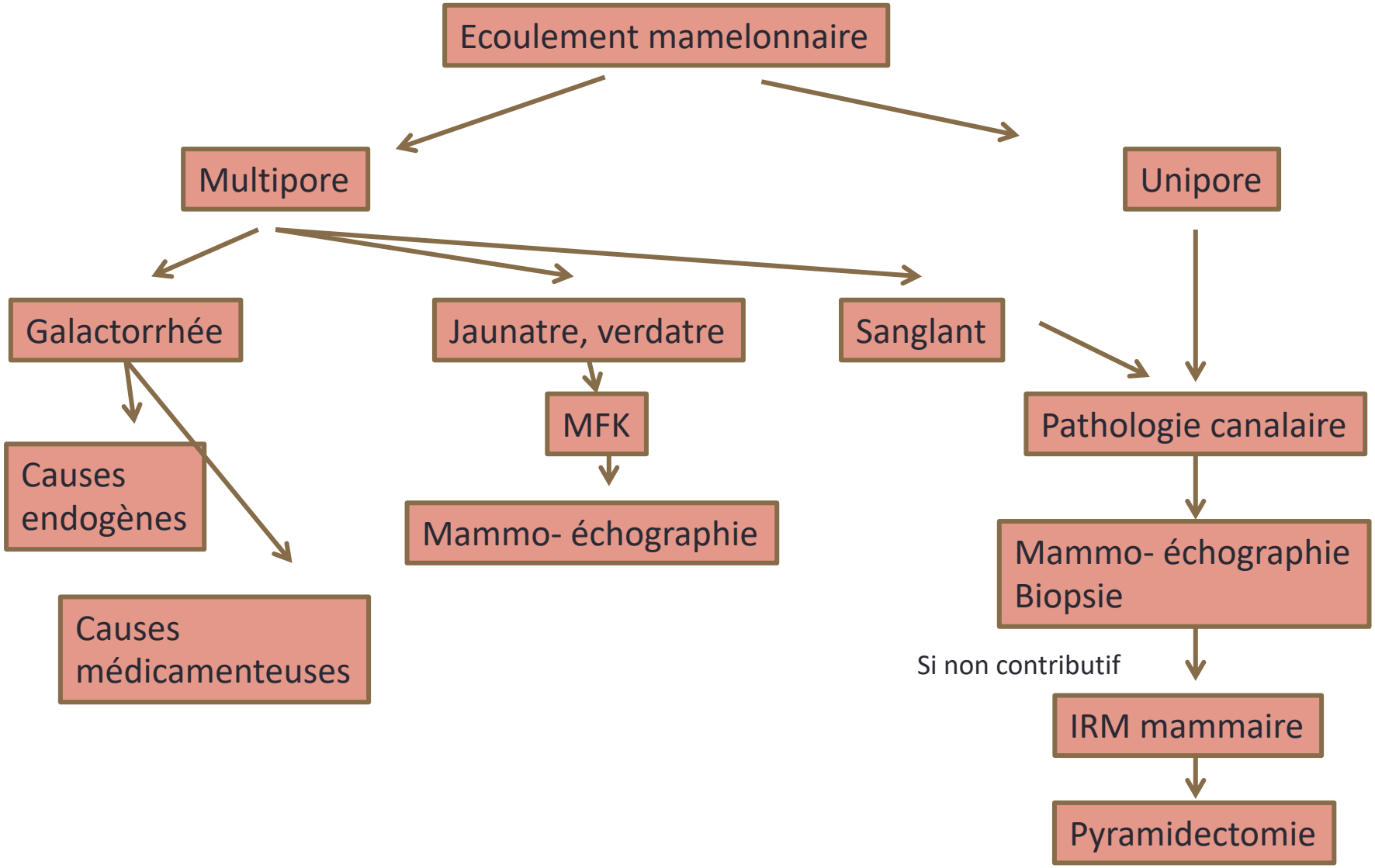
Ecoulement mamelonnaire
Multipore
Unipore
Galactorrhée
Jaunatre, verdatre
Sanglant
Causes endogènes
MFK
Pathologie canalaire
Mammo- échographie
Mammo- échographie
Biopsie
Causes médicamenteuses
Si non contributif
IRM mammaire
Pyramidectomie

PAPILLOMES

Quizz Vrai/ Faux

- 1) Les papillomes sont des pathologies bénignes
- 2) Les papillomes peuvent être diagnostiqués suite à des écoulements
- 3) Un papillome nécessite le plus souvent d'être enlevé
- 4) Il y a un risque de cancer associé au papillome

Papillomes

- Prolifération papillaire bénigne
  - axe conjonctivo-vasculaires
  - Cellules épithéliales interne/myoépithéliales externe
  - se développant dans les canaux, le plus souvent dans la région rétro-aréolaire
- Révélée par un écoulement mamelonnaire, possibilité d'une masse
- Papillome simple/multiple sans atypies/atypiques

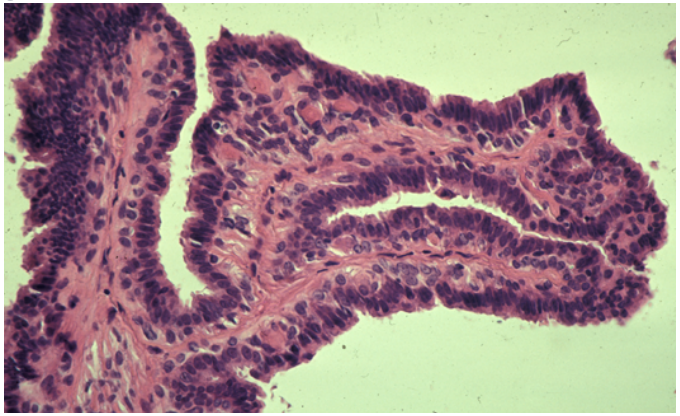

<u>Risque ultérieur de cancer</u>

Simple sans atypie RR ≈ 2
Multiple sans atypie RR ≈ 3
Simple avec atypie RR ≈ 5
Multiple avec atypie RR ≈ 7

<u>Risque de découverte</u> d'une lésion maligne après chirurgie complémentaire
Jusqu'à 20% pour les papillomes simples
Jusqu'à 60% pour les atypiques

(Bodian 1993)
(Sydnor, Radiology. 2007)

Papillomes

- Prise en charge
  - Si atypies > exerese+++ meme si macrobiopsie
  - Si pas d’atypies > surveillance

CONCLUSION

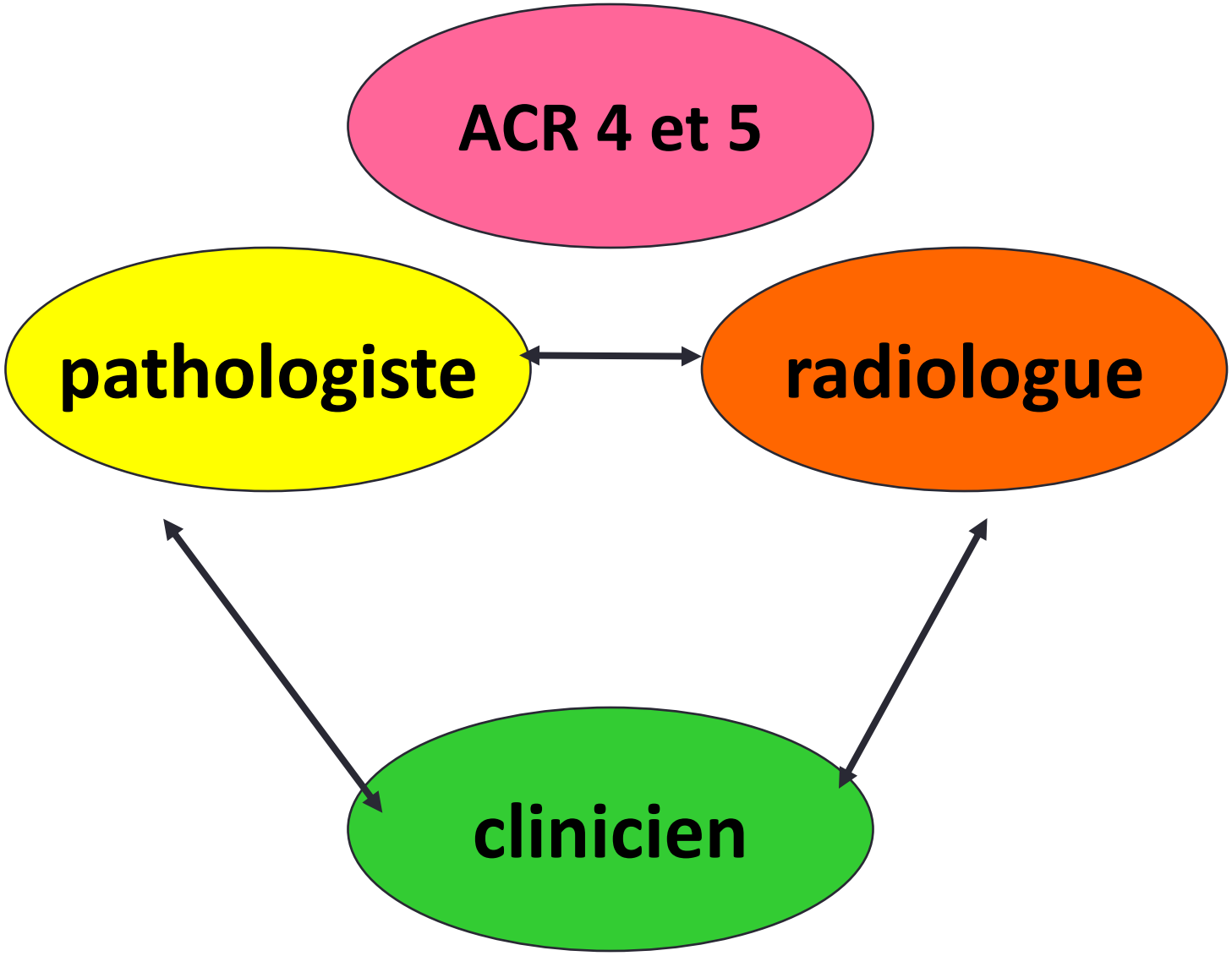
ACR 4 et 5
pathologiste
radiologue
clinicien

Prise en charge peu codifiée

Tenir compte des facteurs de risque

Mammographie échographie mammaire
Ponction et biopsie « faciles »

Pas de contre indication THS, contraception orale

- Merci pour votre attention

Mastodynies

Etiologie : Organique

Maladie de mondor

merci
thank you
danke
obrigado
gracias
go raibh maith agat
спасибо
grazie
謝謝
dziękuję
bedankt
sukriya
arigatô
ngiyabonga
barka
dakujem
mochchakkeram
teşekkür ederim
taiku
mauruuru
vinaka
kiitos
sobodi
dankon
manana
dankie
xièxie
ευχαριστώ
Баярлалаа
asante
tau
akiu
akun
tack
subpay
kia ora
ありがとう
rahmet
grazzi
мерси
dēkuji
bayarlalaa
djiere dieuf
tanemirt
mersi
diolch
dhanyavad
shukriya
spas
teşekkü ederim
gracias
welalin
eskerrik
chorakaboduoun
dank je
terima kasih
gratias ago
misaotra
matondo
dhanyavadagalu
mamnun
kop khun
najis tuke
paldies
faafetai lava
kam sah hamnida
nanni
trugarez
koszönöm
hvala
rahmet
kop khun krap
mercé
leat
nandri
didi madloba
mahalo
krap
gracie
tapadh
sagolun
chokrane
takk
mesi
хвала
blagodaram

PAPILLOMES INTRA-DUCTAUX

- Prolifération d'architecture(tubulo)papillaire développée dans la lumière d'un canal dilaté , comportant des axes conjonctivo-vasculaires tapissés d'une assisse de cellules épithéliales interne et myoépithéliales externe discontinue

- Selon l'aspect histologique , on décrit :
  - le papillome simple
  - le papillome avec hyperplasie canalaire simple
  - le papillome atypique
  - le carcinome sur papillome

Ecoulement dia en rab

CLINIQUE DES ECOULEMENTS MAMELONNAIRES

Séreux, sanglant, aqueux

Intermittent au début

Unipore isolé : 9/10 bénin (mais 20% des cancers révélés par écoulement isolé Montroni 2010)

Unipore + tumeur palpable : 30% cancer

Femme âgée, homme

Importance de l 'examen clinique car examens complémentaires pfs en défaut

Murad, Contesso, 1982

Leis 1985

AUTEURS	NOMBRE de PAPILLOMES opérés	NOMBRE de CANCERS après CHIRURGIE
SYDNOR et al (2007)	23	4 (17,4%)
JAFFER et al (2009)	104	9 (8,7 %)
AHMADIYEH et al (2009)	29	1 (3,4 %)
CHANG et al (2011)	64	2 (3,1 %)
BRENNAN et al (2012)	67	4 (6 %)
FU et al (2012)	203	12 (5,9%)
HOLLEY et al (2012)	86	14 (11%)
RIZZO et al (2012)	234	21 (8,9%)
SWAPP et al (2013)	77	0

PAPILLOMES

- Toutes ces études manquent d'homogénéité
  - dans les critères d'inclusion
  - dans les méthodes de prélèvement (taille de l'aiguille , avec ou sans aspiration , guidage échographique ou stéréotaxique ou IRM)
  - dans les corrélations radio histologiques
  - dans la définition de la sous estimation diagnostique

PAPILLOMES
exérèse chirurgicale consensuelle

- Pour toutes les lésions atypiques sur l'histologie des biopsies percutanées
- Et pour toutes les histologies bénignes quand
  - les lésions sont symptomatiques (masse palpable, écoulement) ou classées ACR4b ou plus
  - en cas de papillomes multiples ou de récidive
  - en cas de haut risque personnel ou familial

PAPILLOMES SIMPLES
exérèse chirurgicale controversée

En effet des études récentes sont en faveur d'une surveillance car elles ne retrouvent pas de risque de sous-estimation diagnostique

- si la lésion est bien caractérisée histologiquement
- s'il existe une bonne concordance radio histologique
- s'il n'existe pas d'antécédent mammaire à haut risque

INCIDENTAL INTRADUCTAL PAPILLOMAS… (JAFFER et al ,The Breast Journal , 2013)

46 papillomes simples de découverte fortuite sur des prélèvements réalisés par mammotome pour des lésions bénignes

- 14 ont été opérés sur la seule notion de papillome
- Tous ces papillomes étaient <2mm
- Aucune atypie retrouvée sur les papillomes opérés

Les auteurs ne recommandent donc pas l'exérèse chirurgicale des papillomes de découverte fortuite à condition que les lésions adjacentes aient été bien étiquetées et que le suivi radiologique soit maintenu

PAPILLOMES INFRACLINIQUES (Saint – Louis)

- Entre 2008 et 2O13 , 118 lésions papillaires infra cliniques ont été révélées par biopsies percutanées (soit microbiopsie sous échographie soit mammotome ou Intact sous stéréotaxie)
- Le diagnostic de **papillome bénin simple**(PS) a été retenu lorsque la lésion était isolée (56 PS soit 47%)
- Les autres diagnostics concernaient :
  - soit des papillomes hyperplasiques ou atypiques
  - soit des papillomes associés à des lésions adjacentes de mastopathies proliférantes ou non
  - soit des lésions papillaires ambiguës

PAPILLOMES INFRACLINIQUES (Saint – Louis)

Microbiopsie écho	Exérèse chirurgicale	Lésions atypiques	CANCER
45 papillomes simples	31	2	0
49 autres lésions papillaires	42	8	7 (16,6%)
Mammotome ou Intact			
11 papillomes simples	5	0	0
13 autres lésions papillaires	10	3	1 (10%)

Aucune sous estimation diagnostique pour les 36 PS opérés

8 cancers (7 CIC et 1 CCI) parmi les autres lésions papillaires

PAPILLOMES BÉNINS

En 2010 , nous préconisions l'exérèse chirurgicale de tous les papillomes

À ce jour et en tenant compte des données supplémentaires de 2011 à 2013, une surveillance peut être proposée pour les **papillomes infra cliniques, simples et sans lésion adjacente** associée sur l'histologie de la biopsie du prélèvement percutané.

Mastodynies Hormonales (2)

Les taux d'estrogènes observés au niveau de la glande sont loin d'être corrélés aux taux plasmatiques et la concentration tissulaire n'est pas la même que celles des taux circulants, dans l'un ou les deux seins.

- **Synthèse tissulaire**
- **Stockage – relargage**
- **Activités aromatase et sulfatase**

Ceci expliquerait l'asymétrie, l'unilatéralité ou la quasi permanence de certaines mastodynies…